

Revue générale

Le chalazion : une pathologie qui n'est pas si bénigne !

À propos de 2 cas

RÉSUMÉ : Le chalazion est une pathologie fréquente et généralement considérée par la plupart des ophtalmologistes comme bénigne et sans intérêt. C'est souvent la première chirurgie confiée à l'interne débutant.

La meibographie est une technique d'imagerie qui permet d'analyser *in vivo* l'anatomie des glandes de Meibomius. L'analyse systématique des chalazions à la phase aiguë ou après le traitement médical classique permet de constater qu'une quantité importante de patients présentent déjà une atrophie meibomienne sévère au décours de l'épisode de chalazion. Le chalazion doit donc être considéré comme un signe d'alerte conduisant à un bilan meibographique complet.



P. DIGHIERO

Avec la collaboration de C. LACHOT
et d'O. DELAHAYE
Centre Ophtalmologique de Barbizon – Pays de
FONTAINEBLEAU.

Le chalazion est défini comme une lésion inflammatoire d'une glande de Meibomius au niveau du tarse palpébral. Cette tuméfaction palpébrale dite "bénigne" est facilement reconnue à l'examen clinique. Elle réalise une atteinte inflammatoire de la glande, faisant suite à l'obturation du canal glandulaire excréteur. Le chalazion peut intéresser une ou plusieurs paupières, voire plusieurs glandes à l'intérieur d'une même paupière. Lorsque le traitement médical par pommades antibiocoïdes n'est pas suffisant, on propose un traitement chirurgical avec excision chirurgicale (faite le plus souvent par voie conjonctivale).

Les glandes de Meibomius (GM) sont au nombre de 25 à 30 sur la paupière supérieure et de 20 à 25 sur la paupière inférieure. On ne connaît pas avec exactitude la part de chaque paupière dans la sécrétion totale de meibum, mais il semblerait que la sécrétion des paupières inférieures soit la plus importante (d'où

l'intérêt de la meibographie des paupières inférieures pour un dépistage).

La meibographie est une technique qui nous permet d'évaluer la morphologie des glandes de Meibomius *in vivo*, de manière non invasive et sans désagrément pour le patient. La plupart des meibographes actuels utilisent la lumière infrarouge pour visualiser directement les structures glandulaires (les glandes apparaissent comme des structures tubulaires de couleur blanche). Les meibographes les plus sophistiqués permettent une analyse en transillumination avec un éverseur de paupières muni d'une source de lumière infrarouge, générant des images "négatif" (les glandes apparaissent comme des structures tubulaires de couleur noire).

Nous présentons 2 cas cliniques de patients suivis dans notre centre ophtalmologique de Barbizon – Pays de Fontainebleau pour un problème de chalazion.

Revue générale

Cas clinique n° 1

Monsieur R., homme caucasien de 46 ans, professeur de tennis, consulte en décembre 2017 pour la première fois en consultation ophtalmologique en raison d'une presbytie débutante. Son acuité visuelle (AV) est de 10/10 ODG sc et P2 avec +1,00 ODG. À l'interrogatoire, le patient signale des larmoiements fréquents, notamment en cas d'exposition au froid, et des sensations de sécheresse oculaire lors du visionnage de films sur son smartphone.

Une meibographie de dépistage est réalisée lors de cette consultation, avec une cotation de l'atrophie utilisant la classification en quarts (stade 1 : atrophie < 25 % ; stade 2 : 25 % < atrophie < 50 % ; stade 3 : 50 % < atrophie < 75 % ; stade 4 : atrophie > 75 %). La meibographie infrarouge des 2 paupières inférieures (LipiView II, TearScience, AMO – Johnson & Johnson) permet de constater une atrophie glandulaire modérée sur l'OD et des zones plus étendues d'atrophie sur l'OG (**fig. 1**). L'analyse plus détaillée de l'architecture des glandes de la paupière inférieure gauche révèle un trait de fracture concernant 4 glandes centro-palpébrales (**fig. 2**). Ce trait de fracture, aussi appelé "fonte des glaciers" (*glacier melting*), est considéré de très mauvais pronostic car il précède de façon constante une atrophie des glandes concernées.

En juillet 2018, Monsieur R. consulte en urgence pour un volumineux chalazion de la paupière inférieure gauche (**fig. 3**). Sur la meibographie, nous pouvons

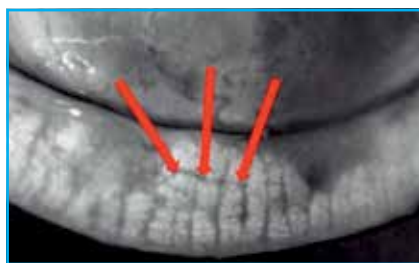


Fig. 2 : Lésions de *glacier melt* au fort grossissement avec présence d'un trait de fracture intéressant 4 glandes de la paupière inférieure gauche.

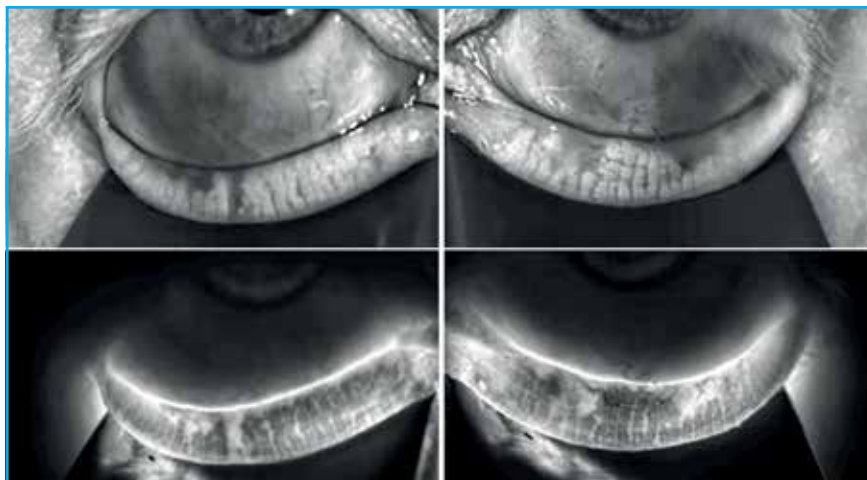


Fig. 1 : Meibographie des paupières inférieures en LipiView. Sur l'OD, on peut noter l'atrophie totale d'une glande et, sur l'OG, un remaniement plus important avec le phénomène de *glacier melt* mieux visible sur la **figure 2**.

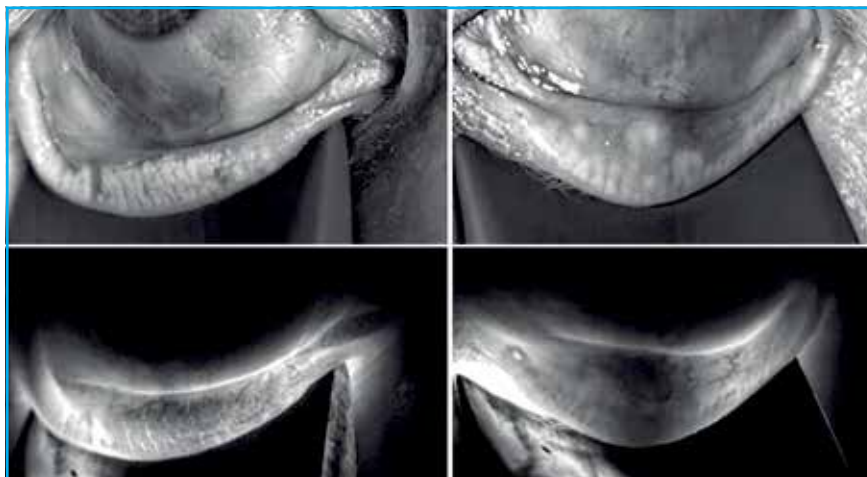


Fig. 3 : Volumineux chalazion de la paupière inférieure gauche dans la zone des glandes fracturées.

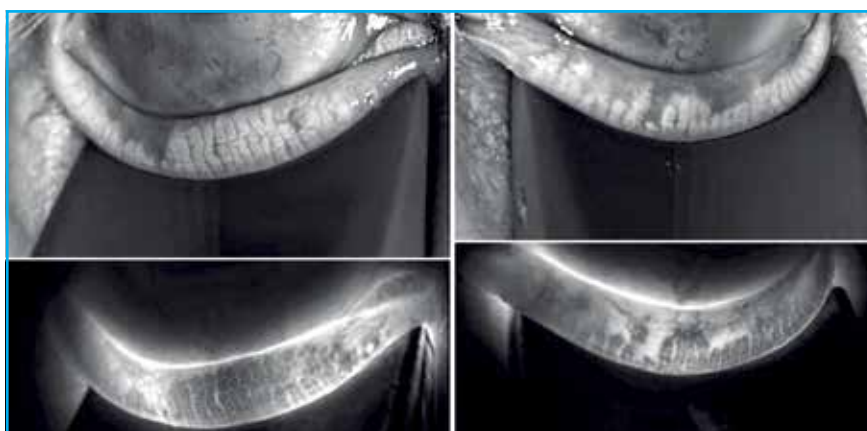


Fig. 4 : Vaste zone d'atrophie de la paupière inférieure gauche, 18 mois après la première consultation.

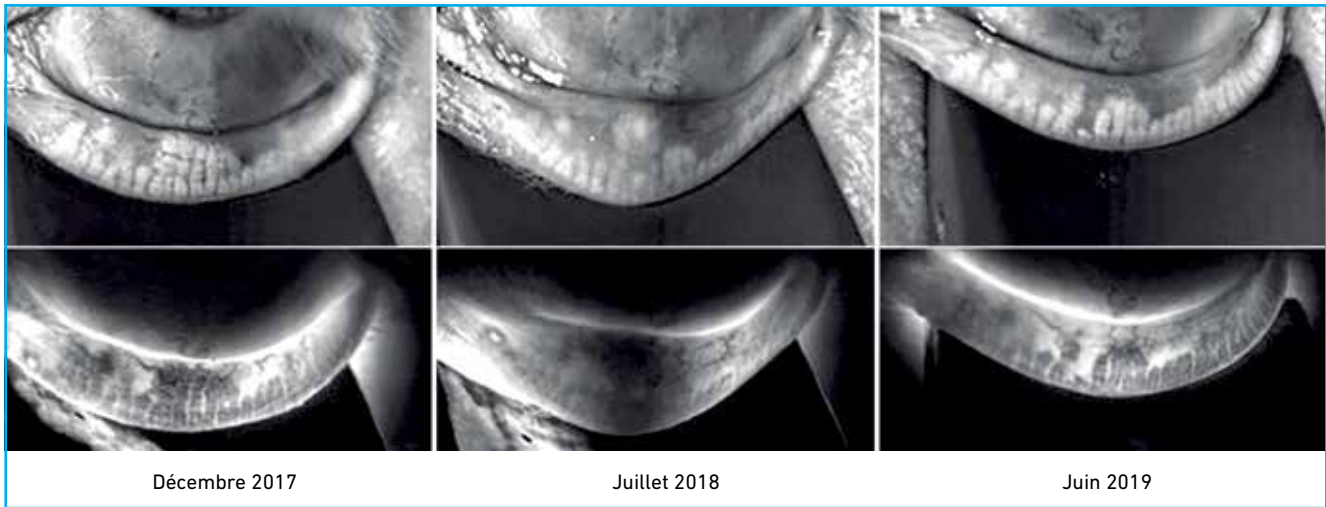

Fig. 5 : Comparaison de l'évolution atrophique des glandes de la paupière inférieure gauche sur 18 mois. Il résulte de cette évolution atrophique très rapide une atrophie de plus du tiers du capital glandulaire en à peine 18 mois.

constater que le chalazion s'est développé aux dépens d'une des glandes concernées par le phénomène de *glacier melt* diagnostiqué quelques mois plus tôt. Après quelques jours de traitement classique (pommade corticoïde + compresses chaudes), le chalazion disparaît.

En juin 2019, Monsieur R. consulte pour une meibographie de contrôle, qui permet de constater une vaste zone d'atrophie développée aux dépens des glandes fracturées de la paupière inférieure gauche (**fig. 4 et 5**). Ce phénomène atrophique est sans doute accéléré par le chalazion survenu quelques mois plus tôt.

■ Cas clinique n° 2

Mlle E., jeune fille de 12 ans, consulte en juillet 2019 pour un chalazion de la paupière supérieure droite résistant au traitement médical par pommade anti-biocorticoïde instauré depuis 2 mois. La mère signale des chalazions récidivants depuis 2 ans (au moins trois épisodes certains). Son AV est de 10/10 ODG sc et la réfraction sous cycloplégique est de +1,50 OD et +1,25 OG.

Une meibographie de dépistage est réalisée lors de cette première consultation,

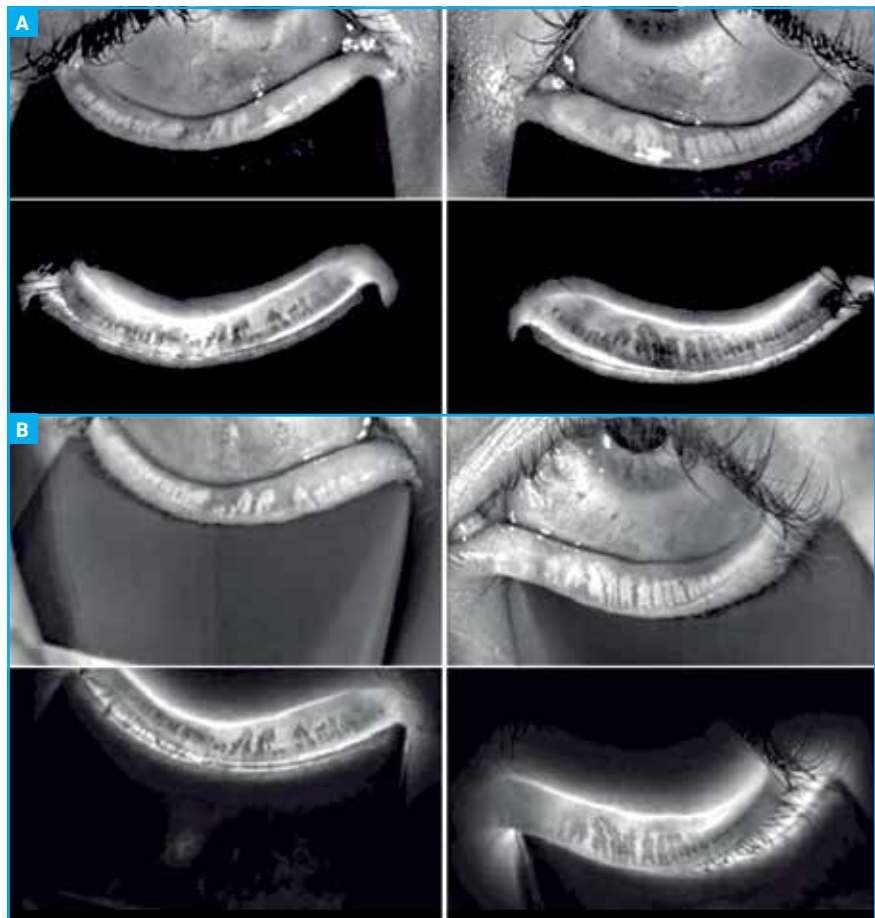


Fig. 6 : Meibographies réalisées le même jour, en LipiScan (A) et en LipiView II (B). Noter la nettement meilleure qualité d'images en LipiView II, du fait d'une caméra HD plus puissante. L'atrophie meibomienne de l'OD est déjà en stade 4 (atrophie > 75 %), alors que l'OG est en stade 3 (atrophie proche des 50 %)

Revue générale

POINTS FORTS

- La pathologie de la surface oculaire liée aux altérations des glandes de Meibomius est trop fréquente pour ne pas être gérée de façon organisée et avec les outils diagnostiques modernes.
- Le chalazion doit impérativement être considéré comme un épisode aigu s'intégrant dans le cadre d'une pathologie meibomienne chronique parfois déjà très évoluée lors de la première consultation.
- L'absence de bilan meibographique, notamment en cas de chalazions récidivants et/ou de patients jeunes, ne peut plus être la règle.
- Devant la forte prévalence des chalazions en médecine de ville, il est indispensable que les ophtalmologistes soient sensibilisés à la prise en charge moderne de cette pathologie meibomienne, du fait des nombreuses conséquences médico-légales en cas de retard ou d'absence diagnostique.

catarrhal est posé (**fig. 7**) et un traitement adapté est immédiatement mis en route (doxycycline 100 mg/jour *per os*, azithromycine et hydrocortisone en collyres), permettant une amélioration des symptômes en quelques jours.

En novembre 2019, une consultation de contrôle permet de faire un bilan post-crise. La meibographie en LipiView des 4 paupières permet de constater une atrophie stade 4 de l'OD et stade 2 de l'OG grâce à une assez bonne préservation des GM de la paupière supérieure gauche (**fig. 8**). La pachymétrie épithéliale cornéenne en OCT (XR Avanti, Optovue) met en évidence une vaste zone d'atrophie épithéliale cornéenne supérieure du côté droit et un début d'atrophie supérieure du côté gauche (**fig. 9**).

Devant l'étendue des lésions atrophiques chez cette jeune patiente d'à peine 12 ans, une demande de prise en

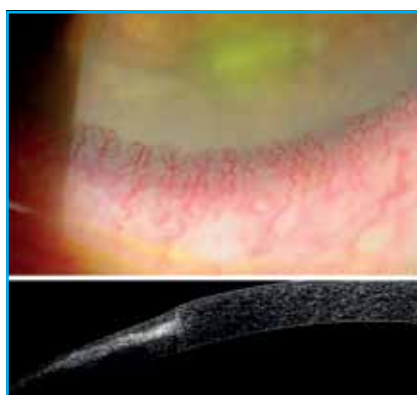


Fig. 7 : Ulcère catarrhal de l'OD avec l'image correspondante en OCT, qui montre un amincissement cornéen important.

en LipiScan et en LipiView II (**fig. 6**). L'atrophie meibomienne (stade 4 sur la paupière inférieure droite et stade 3 sur la paupière inférieure gauche) est déjà considérable pour une jeune fille de 12 ans.

En septembre 2019, Mlle E. consulte en urgence pour un œil rouge, très douloureux avec une importante baisse d'acuité visuelle (BAV). Le diagnostic d'ulcère

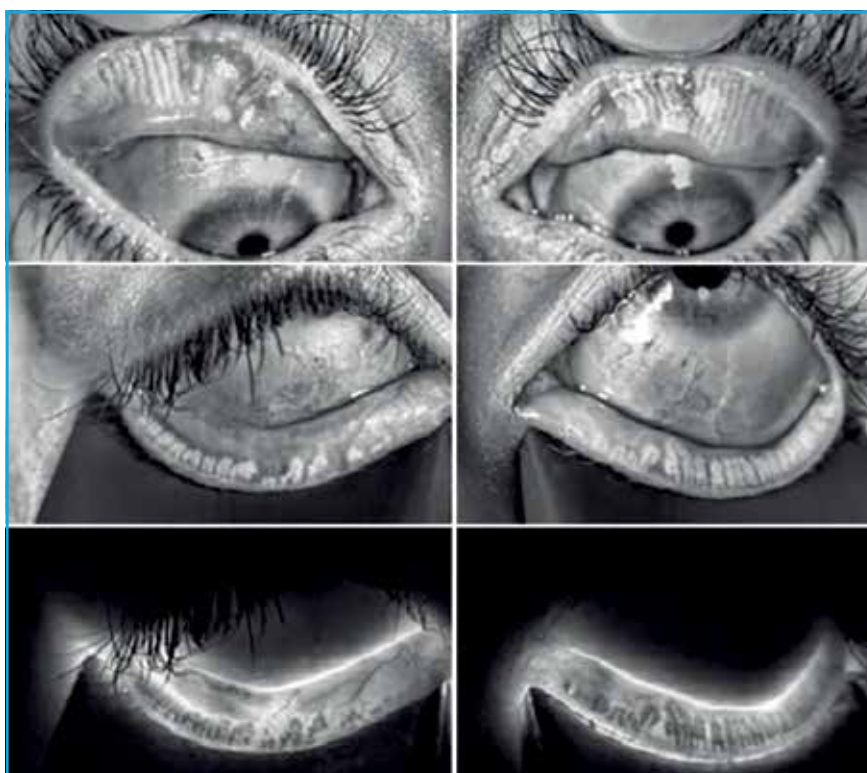


Fig. 8 : Meibographie en LipiView montrant un stade d'atrophie très important de l'OD (stade 4 avec atrophie > 75 %) et stade 2 de l'OG.

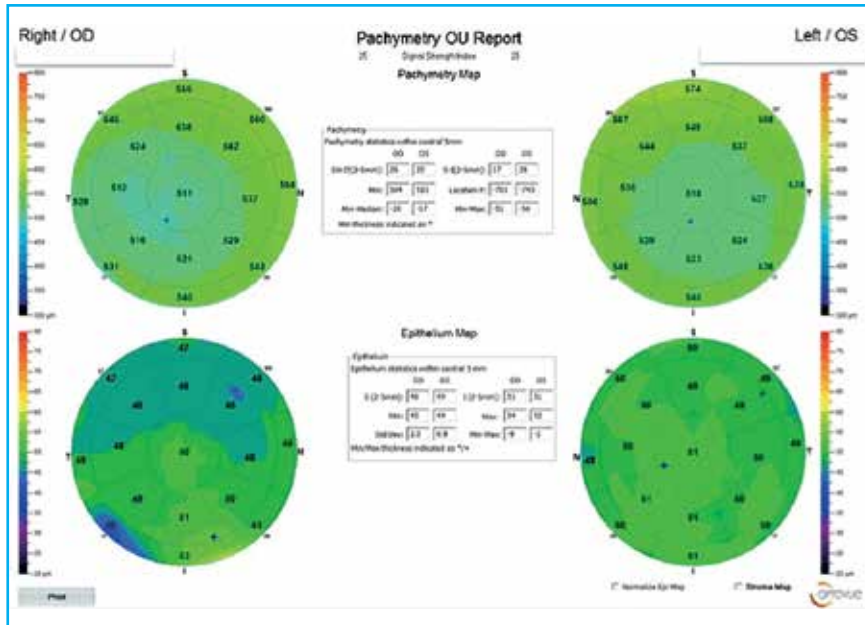


Fig. 9: Vaste zone d'atrophie épithéliale cornéenne supérieure de l'OD (zones bleues) en OCT avec cartes pachymétriques (OCT XR Avanti, Optovue).

charge est faite auprès de sa mutuelle pour qu'elle puisse bénéficier d'une thérapie pulsée (LipiFlow) et de soins de suivi adaptés à la gravité de l'atteinte.

Commentaires et enseignements

Ces 2 cas cliniques illustrent l'intérêt de réaliser une meibographie systématique pour bilancer tous les épisodes de chalazion, notamment chez les patients

présentant des épisodes récidivants et/ou bilatéraux. Cette analyse est essentielle pour quantifier le degré d'atrophie des glandes de Meibomius et adapter la prise en charge thérapeutique, qui doit être très énergique en cas d'atrophie glandulaire avérée.

Le chalazion ne doit plus être considéré comme une pathologie totalement bénigne et dénuée de tout intérêt, mais plutôt comme la phase aiguë d'une pathologie chronique potentiellement invalidante.

POUR EN SAVOIR PLUS

- TFOS DEWS II. *Ocular Surf*, 2017;15. www.tfosdewreport.org
- PISELLA PJ, BAUDOIN C, HOANG-XUAN T. *Surface oculaire*. Rapport de la SFO, Elsevier-Masson, 2015.
- EL MAFTOUHI A, BAUDOIN C. OCT et sécheresse oculaire. *Les Cahiers d'Ophtalmologie*, 2019;225:50-54.
- DIGHERO P. Corrélation entre l'atrophie de l'épithélium cornéen et l'atrophie des glandes de Meibomius dans 2 cas de kératocône. *Les Cahiers d'Ophtalmologie*, 2019;230:30-33.
- DOAN S. Dysfonctionnements meibomiens, faut-il tous les traiter? *Réalités Ophtalmologiques*, 2019;260:12-13.
- DIGHERO P, LACHOT C. Comment choisir son Meibographe en 2019? *Réalités Ophtalmologiques*, 2019;265:43-48.
- STIBAL M, SABACKA M, ZARSKY J. Biological processes on glacier and ice sheet surfaces. *Nature Geoscience*, 2012;5:771-774.
- DIGHERO P. Évaluation de 4 meibographes pour le diagnostic de l'atrophie des glandes de Meibomius. *Les Cahiers d'Ophtalmologie*, 2019;232.
- DIGHERO P. Organisation de la consultation de sécheresse oculaire en libéral. *Réflexions Ophtalmologiques*, 2019;229.

L'auteur a déclaré ne pas avoir de conflits d'intérêts concernant les données publiées dans cet article.